La opinión de los expertos®

N.º 121
Septiembre de 2023

ISSN 1579-6574

Actualidad y controversias en dermatología pediátrica XI

Director:
Francisco Javier del Boz González

Factores de riesgo para el desarrollo de hemangioma infantil
Francisco Javier del Boz González

Consideraciones en cirugía ambulatoria en la edad pediátrica
Tomás Toledo Pastrana

Psicodermatosis en dermatología pediátrica
Elena González-Guerra y Aurora Guerra-Tapia

Actualización en escabiosis en la edad pediátrica
José Antonio Llamas Carmona, Irene López Riquelme y Ana Serrano Ordóñez

Nevos melanocíticos «particulares» en dermatología pediátrica
María Inés Fernández Canedo

Prurito en dermatitis atópica
Manuel Galán Gutiérrez

La opinión de los expertos

Actualidad y controversias en dermatología pediátrica

Director

Francisco Javier del Boz González

Encargado de la consulta de dermatología pediátrica.
Hospital Materno-Infantil.
Hospital Regional Universitario de Málaga.

Editorial Glosa, SL
Avinguda de la Meridiana, 358, 10.ª planta
08027 Barcelona
Teléfono: 932 684 946
Correo electrónico: informacion@editorialglosa.es

ISSN 1579-6574

Crossref doi:10.5538/1579-6574.2023.121

Actualidad y controversias en dermatología pediátrica, XI, de septiembre de 2023, corresponde a la colección «La opinión de los expertos», n.º 121
DL B. 26 018-2002
Soporte válido

© Editorial Glosa, SL
Reservados todos los derechos. Ninguna parte de esta publicación puede ser reproducida ni transmitida en ninguna forma o medio alguno.

Editorial Glosa tiene el máximo respeto por las afirmaciones y opiniones de los autores, que pueden no reflejar los puntos de vista de la editorial, no siendo esta la responsable de las posibles omisiones, inexactitudes, errores o vigencia de la información expresada.

Además, debido a la continua evolución de las ciencias biomédicas, Editorial Glosa recomienda que el lector haga las oportunas comprobaciones sobre diagnósticos y dosificaciones expresados en este documento.

índice

2 **Factores de riesgo para el desarrollo de hemangioma infantil**
Francisco Javier del Boz González

4 **Consideraciones en cirugía ambulatoria en la edad pediátrica**
Tomás Toledo Pastrana

9 **Psicodermatosis en dermatología pediátrica**
Elena González-Guerra y Aurora Guerra-Tapia

14 **Actualización en escabiosis en la edad pediátrica**
José Antonio Llamas Carmona, Irene López Riquelme y Ana Serrano Ordóñez

20 **Nevos melanocíticos «particulares» en dermatología pediátrica**
María Inés Fernández Canedo

25 **Prurito en dermatitis atópica**
Manuel Galán Gutiérrez

© Editorial Glosa, S.L. Autorizado el uso en el ámbito académico o docente según lo previsto por la Ley de Propiedad Intelectual.

Francisco Javier del Boz González
Encargado de la consulta de dermatología pediátrica.
Hospital Materno-Infantil.
Hospital Regional Universitario de Málaga.
Twitter: @DDermatologo

editorial

Factores de riesgo para el desarrollo de hemangioma infantil

El hemangioma infantil (HI) es el tumor vascular más frecuente de la infancia[1,2]. Su incidencia estimada es del 3-10 %, y parece estar en aumento en los últimos años[1]. Su importancia fundamental radica en que puede dar lugar a complicaciones y secuelas permanentes, originando además un gran impacto físico y psicológico en los niños que lo padecen y sus familias[1]. Por ello, es fundamental procurar conocer los factores de riesgo asociados al desarrollo del HI y prevenir su impacto cuando sea posible.

La etiopatogenia de los HI no es completamente conocida, aunque la teoría que ha cobrado más fuerza es aquella que propone la hipoxia intrauterina como factor desencadenante que podría estimular la angiogénesis que daría lugar al desarrollo del HI[1].

Múltiples estudios sobre los posibles factores de riesgo de desarrollo de HI se han publicado en los últimos años[2,3], aunque la mayoría de ellos presentan importantes sesgos. En un reciente metaanálisis[1] se revisaron 132 estudios (de los que solo 6 cumplieron los criterios de inclusión) y se analizaron 17 posibles factores de riesgo.

Según dicho metaanálisis, aún con posibles limitaciones metodológicas, existiría un mayor riesgo de desarrollo de HI (con diferencias estadísticamente significativas) en recién nacidos de sexo femenino, de bajo peso al nacimiento, pretérmino, en aquellos neonatos fruto de una gestación múltiple, en los que en el embarazo se había realizado tratamiento con progesterona, y cuando existían ya previamente antecedentes familiares de HI[1].

No se apreció relación estadísticamente significativa con otros posibles factores de riesgo propuestos, como ocurrió con los embarazos fruto de fertilización *in vitro*, embarazos en que se realizó amniocentesis o biopsia corial, en aquellos en que la madre presentó

© Editorial Glosa, S.L. Autorizado el uso en el ámbito académico o docente según lo previsto por la Ley de Propiedad Intelectual.

diabetes gestacional, preeclampsia o sangrado vaginal, o embarazos en que la madre consumió alcohol o fue fumadora, ni ante partos por cesárea[1].

Algunos de estos factores de riesgo están claramente asociados con la existencia de hipoxia durante el embarazo, como ocurre con el bajo peso al nacimiento, los embarazos múltiples y los nacimientos pretérmino. La existencia de preeclampsia, de diabetes gestacional o el hábito tabáquico de la madre durante la gestación, que no alcanzaron significación estadística, también podrían relacionarse con hipoxia durante el embarazo[1].

El sexo femenino podría ser en sí mismo un factor de riesgo por la relación sinérgica entre los estrógenos y los factores de crecimiento vascular endotelial, promoviendo la proliferación de células vasculares endoteliales y una rápida angiogénesis[1]. A su vez, los estrógenos y la progesterona presentan acción sinérgica entre sí, y esta podría ser la razón del aumento de riesgo de HI en embarazos en que se usó progesterona.

Existen además otros posibles factores de riesgo para el desarrollo de HI propuestos por otros estudios y no tenidos en cuenta por este metaanálisis. Así, clásicamente, una edad materna avanzada en el momento del parto[2], la existencia de alteraciones placentarias[3] o de hipertensión gestacional (sin llegar a diagnóstico de preeclampsia)[3] o el uso de determinados medicamentos durante el embarazo[2,3] se han asociado a un mayor riesgo de HI, y podrían relacionarse con fenómenos de hipoxia. Igualmente, la raza o etnia también podría ser un factor a tener en cuenta: diferentes estudios han mostrado una menor incidencia de HI en niños africanos o asiáticos que en caucásicos[2]. También se han llegado a proponer otros posibles factores de riesgo, como el antecedente materno de rinitis o conjuntivitis alérgica, cuya relación etiopatogénica no está clara, aunque no parece asociada al uso de fármacos al respecto[2]. Igualmente se ha relacionado un incremento de riesgo ante un mayor nivel socioeconómico de los padres, aunque esto podría ser fruto de un sesgo, ya que estos padres podrían consultar con mayor facilidad sobre estas lesiones[2].

En cualquier caso, es importante el conocimiento y el control (cuando sea posible) de estos factores de riesgo, ya que teóricamente de esta forma podría reducirse la incidencia de HI.

Bibliografía

1. Ding Y, Zhang JZ, Yu SR, Xiang F, Kang XJ. Risk factors for infantile hemangioma: a meta-analysis. World J Pediatr. 2020;16:377-84.
2. Mizawa M, Matsumura K, Hamazaki K, Furukawa F, Makino T, Shimizu T, et al.; Japan Environment and Children's Study Group. Infantile hemangioma and the risk factors in a japanese population: a nationwide longitudinal study-the Japan environment and children's study. J Invest Dermatol. 2021;141:2745-8.
3. Hunjan MK, Schoch JJ, Anderson KR, Lohse CM, Marnach ML, Hand JL, et al. Prenatal risk factors for infantile hemangioma development. J Invest Dermatol. 2017; 137: 954-7.

© Editorial Glosa, S.L. Autorizado el uso en el ámbito académico o docente según lo previsto por la Ley de Propiedad Intelectual.

Tomás Toledo Pastrana
Dermatólogo. Cirujano de Mohs.
Hospitales Quironsalud
Infanta Luisa y Sagrado Corazón.
Sevilla.

la opinión
del dermatólogo
quirúrgico

Consideraciones en cirugía ambulatoria en la edad pediátrica

Introducción

La realización de procedimientos quirúrgicos en bebés y niños presenta múltiples retos. Cada edad tiene sus propias particularidades: los niños pequeños, especialmente por debajo de los 4 años, son incapaces de comprender la necesidad de un procedimiento, y pueden no estar dispuestos a cooperar. A medida que los niños crecen en edad y tamaño también lo hacen en fuerza, por lo que es más difícil mantener esta colaboración durante el procedimiento. Por estas razones, pequeñas cirugías que son sencillas de practicar en los adultos pueden ser extremadamente difíciles de realizar en niños. La comprensión de los hitos del desarrollo pediátrico es esencial para proporcionar una atención dermatológica óptima a estos pacientes.

Enfoque general de los pacientes pediátricos

Hay muchos factores que influyen en la percepción del dolor, como la edad, el miedo y la ansiedad, el desarrollo cognitivo y las experiencias clínicas anteriores que los pacientes hayan podido tener. Los niños de menos de 4 años no tienen capacidad para entender la necesidad de realizar un procedimiento y es posible que no quieran cooperar. Por tanto, es crucial un enfoque de los pacientes pediátricos que les haga sentirse lo más cómodos posible y minimice el dolor y ulterior recuerdo de la experiencia como traumática[1].

El enfoque postoperatorio también puede ayudar a mejorar la experiencia del paciente y sus padres. Aunque pueda parecer contradictorio, es importante reforzar positivamente al niño, independientemente de cómo haya ido la intervención. Los premios, como las pegatinas o el típico depresor lingual, facilitan la memoria selectiva: el niño se centra en la recompensa, y no en el procedimiento doloroso. Tanto médicos como padres deben estar seguros de que casi todos los niños se recuperan rápidamente cuando se dan cuenta de que el procedimiento ha terminado y que, por fuerte que haya sido la resistencia y traumática la experiencia, esta se olvida si el último recuerdo es positivo.

© Editorial Glosa, S.L. Autorizado el uso en el ámbito académico o docente según lo previsto por la Ley de Propiedad Intelectual.

La presencia de los padres

Existen opiniones contradictorias sobre si los padres deben estar presentes en el momento de una intervención, sobre todo cuando esta se practica con anestesia local. Aunque esta cuestión no se ha estudiado específicamente en el contexto de los procedimientos dermatológicos pediátricos, sí se ha analizado en situaciones clínicas similares como vacunaciones infantiles, venopunción, inducción de la anestesia, punciones lumbares y la punción/aspiración de médula ósea. Los resultados de una revisión sistemática a este respecto no revelaron evidencia de un aumento de las complicaciones técnicas cuando los padres estaban presentes[2].

Aunque la presencia de los padres parece no tener una influencia clara y directa en la angustia del niño y en los resultados conductuales, esta puede tener ventajas añadidas a las clínicas, más allá de que la satisfacción de los padres es mayor cuando permanecen con su hijo durante el procedimiento. En nuestra opinión, los padres deben estar presentes en el procedimiento siempre, salvo si piden no estar.

Preparación del entorno

Es muy importante realizar la siguiente secuencia a la hora de entrar en el gabinete/quirófano y afrontar un paciente pediátrico:

- Es recomendable sentarse a la altura del niño, lo cual es menos intimidante que tener al médico de pie o sentado por encima del paciente.
- Se debe incluir al niño en la conversación, en lugar de dirigirse solo a los padres. El niño se sentirá más respetado y es más probable que crea y confíe en lo que se le dice.
- Debe explicarse el procedimiento de forma exhaustiva y sin que suponga una amenaza, especialmente a los padres del paciente.
- Es importante utilizar términos que describan los acontecimientos inminentes y evitar palabras que evoquen imágenes dolorosas, como «inyección», «aguja» o «pinchazo». Suele ser útil en estos casos describir lo que se sentirá durante el procedimiento. Por ejemplo, en el caso de las inyecciones, «sentirás un pinchazo seguido de calor, pero una vez que haya pasado esto, no debes sentir ninguna molestia».
- Es muy importante no mentir. Si se le dice a un niño que un procedimiento no le va a doler, y sí le duele, la confianza en ese médico (y probablemente en otros médicos) se verá comprometida en el futuro.

Instrumental y material

Las mesas de instrumentación deben estar cubiertas antes y después de un procedimiento, ocultando de la vista del paciente los elementos intimidantes antes de empezar, así como el material usado como las gasas empapadas de sangre al terminar. El campo quirúrgico debe utilizarse para que el paciente permanezca con los ojos tapados, pero con la boca y la nariz libres. Esto también permite al médico inyectar el anestésico local sin que el paciente vea la aguja. La mesa de instrumentación y el cubo de desechos deben situarse de espaldas al paciente.

Los niños pequeños suelen estar especialmente ansiosos ante los procedimientos dermatológicos, y son más difíciles de sujetar que los bebés más pequeños debido a su tamaño y fuerza. Nosotros utilizamos una «envoltura» para sujetar al paciente y mantener el campo estéril. Para ello, se debe colocar un campo de tela o sábana debajo del niño y luego envolverlo en ambos brazos, con un extremo metido debajo del brazo más lejano[3]. A continuación, el otro lado debe envolverse de nuevo alrededor del niño y el extremo debe asegurarse por debajo del paciente. Este método puede usarse para biopsias de piel y pequeñas extirpaciones en la sección media del cuerpo, los brazos y las piernas, dejando la parte del cuerpo afectada sin envolver.

© Editorial Glosa, S.L. Autorizado el uso en el ámbito académico o docente según lo previsto por la Ley de Propiedad Intelectual.

En nuestro caso lo hemos usado ampliamente en suturas en niños que acudían a la urgencia pediátrica, con muy buenos resultados. Un compañero sanitario puede sostener la parte del cuerpo afectada para que el paciente esté quieto durante el procedimiento. Es muy importante tener en cuenta que nunca se debe pedir a los padres que sostengan al paciente: si esto se hace, el padre o la madre será el/la salvador/a a los ojos del niño, dificultando el procedimiento, al ser la única cara conocida.

Anestesia

Anestesia tópica

La administración de anestésicos tópicos puede ayudar a minimizar el dolor y la ansiedad asociados a la inyección de anestesia y otros procedimientos dolorosos[4], como las inyecciones intralesionales y los tratamientos con láser. Existen muchas formas de dosificación, que ofrecen a los dermatólogos opciones para diversas circunstancias.

Los anestésicos tópicos más utilizados son los formulados en crema. La mezcla eutéctica de anestésicos locales (*eutectic mixture of local anesthetics, EMLA)* es una mezcla de lidocaína y prilocaína. EMLA está disponible con receta médica y debe aplicarse, bajo oclusión, 1 hora antes del procedimiento. La metahemoglobinemia es una complicación potencial bien documentada de las cremas que contienen prilocaína, por lo que EMLA solo debe aplicarse en zonas pequeñas y utilizarse con precaución en niños menores de 3 años debido a la maduración incompleta del sistema metahemoglobina reductasa[5,6].

Anestesia local

La simple inserción de una aguja es uno de los procedimientos médicos más aterradores y angustiosos para un niño, especialmente entre los 3 y 10 años. En una encuesta realizada a 119 niños, 65 pensaban que una inyección o aguja podía representar la experiencia más dolorosa de su vida.

Se pueden utilizar varias técnicas para reducir el estrés y el dolor asociados a la inyección de anestesia local[7,8]. Numerosos estudios avalan que el dolor asociado a la infiltración de lidocaína tamponada es menor que el dolor por la infiltración de lidocaína no tamponada. Asimismo, la disminución del dolor asociada a la lidocaína tamponada fue mayor cuando la solución contenía adrenalina. En nuestro caso, utilizamos una solución derivada de la solución de Klein con la siguiente composición: lidocaína 2 %, 20 mL + adrenalina 1 mg/mL, 1 mL + bicarbonato 1 M, 5 mL + suero fisiológico, 80 mL.

Tanto la lidocaína como la adrenalina mantienen una concentración superior al 90 % hasta 2 semanas después de la amortiguación cuando se almacenan entre 0 y 4 ºC. Es importante recordar que la solución que se va a inyectar debe calentarse al baño maría antes de realizar cualquier procedimiento, ya que la inyección de un medicamento por debajo de la temperatura ambiente es dolorosa, independientemente de la naturaleza del mismo[9].

Momento adecuado para la indicación quirúrgica

El momento de la intervención quirúrgica suele ser una decisión conjunta entre los padres del paciente y el médico. Aunque no existen reglas fijas sobre cuándo es el mejor momento para realizar la cirugía, hay varios factores que afectan a la decisión. Los principales son la localización anatómica (si la lesión es visible o no), el nivel de actividad física del niño y los efectos psicológicos en el paciente si se retrasa la intervención[1].

Los siguientes escenarios constituyen factores importantes que se deben tener en cuenta en el proceso de toma de decisiones a la hora de determinar el mejor momento para la intervención quirúrgica en un paciente pediátrico:

- Una lesión mediana o grande en el tronco puede ser más fácil de extirpar en un bebé, cuando la grasa de bebé todavía está

© Editorial Glosa, S.L. Autorizado el uso en el ámbito académico o docente según lo previsto por la Ley de Propiedad Intelectual.

presente, que en un adolescente más desarrollado, en el que la tensión en la herida sería mayor y las cicatrices más propensas a estirarse.

- Un nevo sebáceo grande puede extirparse más fácilmente durante la infancia, cuando el cuero cabelludo es más fino y tiene mucha más flexibilidad, que durante la adolescencia, cuando podría requerir procedimientos en dos tiempos o un colgajo.
- Dado que la tensión de una herida en la extremidad de un bebé que aún no camina sería menor que en la extremidad de un niño pequeño que camina, el momento óptimo para eliminar las lesiones que requieren una incisión en la extremidad inferior es antes de los 10 meses de edad, antes de que el niño empiece a caminar. Si hay que realizar una intervención en un niño mayor, se aconseja esperar hasta que la marcha sea mucho más estable para evitar que las heridas sufran las consecuencias de una caída accidental.
- Si la familia desea la extirpación, debe considerarse la posibilidad de extirpar un nevo congénito en la cara antes de la edad preescolar. A esta edad, los niños son conscientes de los comentarios de los demás y su autoestima puede verse muy afectada por comentarios hirientes.

Optimización del resultado quirúrgico

Las restricciones de la actividad postoperatoria son difíciles de aplicar en la población pediátrica, pero son fundamentales para el resultado estético. De cara a mejorar el resultado de una cirugía, por pequeña que sea, recomendamos:

- Sobrecoser, aumentar el número de suturas dérmicas, especialmente si la herida está cerca de una articulación u otra zona de movimiento frecuente.
- Utilizar algunas suturas permanentes, como el polipropileno transparente (Prolene®, Surgipro®, pero sin color), a modo de suturas subcutáneas.
- Las suturas subcuticulares continuas con material no absorbible pueden dejarse en su lugar durante más de 2 semanas sin el riesgo de que se produzcan las marcas de las suturas epidérmicas.
- Asimismo, se puede utilizar un cierre subcuticular continuo de Monocryl® o Caprosyn® con nudos enterrados en zonas de alta tensión y dejarlo en la herida indefinidamente.
- Es importante vendar la herida con la máxima cantidad de apósitos posible: cuando las molestias postoperatorias son mínimas, los pacientes olvidan que se han sometido a una intervención. Por lo tanto, los vendajes voluminosos exagerados pueden servir de recordatorio para restringir la actividad.
- Los apósitos oclusivos de gel de silicona, sean parches o apósitos en gel, aplicados al menos dos veces al día, durante 3 meses, pueden ayudar a aplanar las cicatrices o prevenir las cicatrices elevadas.

© Editorial Glosa, S.L. Autorizado el uso en el ámbito académico o docente según lo previsto por la Ley de Propiedad Intelectual.

Puntos clave

- Los niños pequeños, especialmente por debajo de los 4 años, son incapaces de comprender la necesidad de un procedimiento y pueden no estar dispuestos a cooperar.
- Es muy importante no mentir. Si se le dice a un niño que un procedimiento no le va a doler, y sí le duele, la confianza en ese médico (y probablemente en otros médicos) se verá comprometida en el futuro.
- Tanto médicos como padres deben estar seguros de que casi todos los niños se recuperan rápidamente cuando se dan cuenta de que el procedimiento ha terminado.
- El momento de la intervención quirúrgica suele ser una decisión conjunta entre los padres del paciente y el médico. Aunque no existen reglas fijas sobre cuándo es el mejor momento para realizar la cirugía, hay varios factores que afectan a la decisión.

Bibliografía

1. Crisan D, Scharffetter-Kochanek K, Kastler S, Crisan M, Manea A, Wagner K, et al. Dermatologic surgery in children: an update on indication, anesthesia, analgesia and potential perioperative complications. J Dtsch Dermatol Ges. 2018;16:268-76.
2. Piira T, Sugiura T, Champion GD, Donnelly N, Cole AS. The role of parental presence in the context of children's medical procedures: a systematic review. Child Care Health Dev. 2005;31:233-43.
3. Lyon VB, Palmer CM, Wagner AM, Cunningham BB. Toddler wrap for abdominal biopsy or excision. Pediatr Dermatol. 2008;25:109-11.
4. El Hachem M, Carnevale C, Diociaiuti A, Ranieri C, Giancristoforo S, Zambruno G, et al. Local anesthesia in pediatric dermatologic surgery: evaluation of a patient-centered approach. Pediatr Dermatol. 2018;1:112-6.
5. Buckley MM, Benfield P. Eutectic lidocaine/prilocaine cream. A review of the topical anaesthetic/analgesic efficacy of a eutectic mixture of local anaesthetics (EMLA). Drugs. 1993;46:126-51.
6. Raso SM, Fernández JB, Beobide EA, Fernández-Landaluce A. Methemoglobinemia and CNS toxicity after topical application of EMLA to a 4-year-old girl with molluscum contagiosum. Pediatr Dermatol. 2006;23:592-3.
7. Rice LJ. Needle phobia: an anesthesiologist's perspective. J Pediatr. 1993;122:S9-13.
8. Arndt KA, Burton C, Noe JM. Minimizing the pain of local anesthesia. Plast Reconstr Surg. 1983;72:676-9.
9. Cepeda MS, Tzortzopoulou A, Thackrey M, Hudcova J, Arora Gandhi P, Schumann R. Adjusting the pH of lidocaine for reducing pain on injection. Cochrane Database Syst Rev. 2015(12):CD006581.

© Editorial Glosa, S.L. Autorizado el uso en el ámbito académico o docente según lo previsto por la Ley de Propiedad Intelectual.

Elena González-Guerra
Profesora asociada.
Universidad Complutense de Madrid.
Médico adjunto.
Servicio de Dermatología.
Hospital Universitario Clínico San Carlos. Madrid.
IMEDE, Dermatólogas Guerra. Madrid.

Aurora Guerra-Tapia
Profesora titular.
Universidad Complutense de Madrid.
Exjefa de la Sección de Dermatología.
Hospital Universitario 12 de Octubre. Madrid.

la opinión del dermatólogo

Psicodermatosis en dermatología pediátrica

Introducción

La frase «el niño no es un adulto en miniatura» se ha repetido en los temas de salud que hacen referencia al tramo etario de la infancia, y con mayor motivo debe tenerse en cuenta cuando hablamos de los aspectos psicológicos y psiquiátricos del pequeño. El niño vive en un momento evolutivo veloz, con rápido crecimiento y desarrollo físico, social, cognitivo y emocional. Ese tiempo suele estar lleno de momentos críticos que favorecen las conductas anormales con las que expresa su malestar, su falta de adaptación o sentimientos, con consecuencias perjudiciales en su vida en desarrollo, y a menudo son su forma de pedir ayuda.

En la quinta edición del *Diagnostic and Statistical Manual of Mental Disorders* (DSM-V) de la Asociación Americana de Psiquiatría (APA) y en el manual de la clasificación de enfermedades de la Organización Mundial de la Salud se encuentran numerosos diagnósticos de trastornos psicológicos y psiquiátricos de comienzo en la infancia. Muchos de ellos se manifiestan en la piel, el órgano de preferencia para las somatizaciones mentales.

De entre todos ellos, mencionaremos por su mayor prevalencia en la edad pediátrica las conductas repetitivas centradas en el cuerpo, como la tricotilomanía, las deformidades ungueales por tic, la queilitis por chupeteo, la dermatofagia y la dermatitis artefacta[1].

Y no debemos olvidar que, aunque estemos valorando trastornos mentales, los pacientes llegan a consultar al dermatólogo, y no siempre es fácil enviarlos al psiquiatra o al psicólogo de entrada, pues ni ellos ni sus padres están preparados emocionalmente para tal derivación. Por tanto, dermatólogo y pediatra deben guiarlos en el camino de su curación, con un tratamiento psicofarmacológico que los ayude, hasta que llegue el momento de la oportuna derivación al especialista.

Tricotilomanía

Se trata de un trastorno autoinfligido en el que el paciente manipula compulsivamente el cabello, los pelos de las cejas, pestañas o vello mediante tracción, torsión o plegamiento, ocasionando

© Editorial Glosa, S.L. Autorizado el uso en el ámbito académico o docente según lo previsto por la Ley de Propiedad Intelectual.

su pérdida traumática. Se estima una prevalencia entre el 1 y el 5 % de la población general, siendo hasta 7 veces más frecuente en niños que en adultos[2].

En la cuarta edición revisada de 1995 del DSM, la APA incluye la tricotilomanía en el trastorno del control de los impulsos (compulsiones), siendo necesario que no se explique por la presencia de otro trastorno mental u otra enfermedad médica de la que pudiese ser síntoma o signo. En el DSM-V se incluye en un nuevo grupo —trastornos del espectro obsesivo-compulsivo y trastornos relacionados— junto al trastorno dismórfico corporal, trastorno por excoriación, trastorno por acumulación y los inducidos por otra enfermedad médica y por sustancias. En definitiva, y dejando aparte las clasificaciones cambiantes, la esencia es la misma: el paciente siente una ansiedad que desaparece al arrancarse el pelo, por lo que se siente impulsado a ello.

El resultado de las maniobras repetidas es la formación de parches pseudoalopécicos (no es una alopecia real, ya que el pelo no se cae, sino que se arranca) de formas geométricas, en los que se advierten folículos pilosos de diferentes tamaños, retorcidos y rotos a distintos niveles, con una longitud variable de 0,5-3 cm (fig. 1). Se suelen situar en las regiones frontoparietales y frontotemporales, generalmente contrarias a la mano dominante, esto es, en los lugares fácilmente accesibles. Aunque menos frecuente, también se produce el mismo patrón en cejas y pestañas. Si los pelos partidos o arrancados son ingeridos (tricofagia) se pueden acumular en el intestino, produciendo un cuadro de obstrucción intestinal (tricobezoar) con dolor epigástrico, náuseas, vómitos y hematemesis. Si la obstrucción es parcial e intermitente aparecerán crisis de dolor, anorexia, flatulencia, estreñimiento o diarrea, periódicamente, que requieren un cuidadoso diagnóstico diferencial.

Se suelen distinguir dos formas clínico-evolutivas:

- De inicio precoz, que aparece antes de los 10 años de vida, de curso episódico y autolimitado, con períodos de agudización y remisión, y sin predilección por ningún sexo.

Figura 1. Tricotilomanía. El niño presenta una placa pseudoalopécica de forma geométrica, situada en un lugar accesible a las manos, con pelos de diferentes tamaños en su interior.

- De comienzo tardío, en adolescentes y jóvenes, de evolución crónica, que afecta extraordinariamente a la calidad de vida, y que aparece predominantemente en el sexo femenino, persistiendo a menudo en la edad adulta.

El paciente puede referir una sensación ansiosa de hormigueo que le impulsa a arrancarse el pelo. Esta acción provoca alivio de la inquietud previa, aunque a largo plazo la ansiedad aumenta y se hace crónica. El diagnóstico es clínico, mediante anamnesis y exploración adecuada. A veces puede remedar una *alopecia areata*, una alopecia androgénica precoz, una tiña u otras formas de alopecia traumática.

Una herramienta de gran utilidad para el diagnóstico es la tricoscopia, que muestra pelos rotos a diferentes niveles de varias longitudes, puntos negros, puntos amarillos, puntos rojos (microhemorragias foliculares), tricoptilosis (vulgarmente denominado puntas abiertas), vellos en crecimiento y pelos en sacacorchos[3]. La biopsia no es específica, y se propone solo ante una duda

© Editorial Glosa, S.L. Autorizado el uso en el ámbito académico o docente según lo previsto por la Ley de Propiedad Intelectual.

razonable. En esos casos se puede ver alternancia de folículos dañados —distorsión de los tallos pilosos, incontinencia pigmentaria y hemorragias foliculares— con otros pelos intactos. Se ven también abundantes pelos en fase catágena.

El abordaje terapéutico es arduo, y a menudo se precisa la intervención de psicólogos y/o psiquiatras. En niños pequeños rara vez se utilizan psicofármacos y se opta por el reconocimiento del impulso y desviación de la atención, reemplazando el acto motor problemático (arrancar pelo) por otro sin consecuencias, como abrazar un peluche. En el caso de precisarse la prescripción de psicofármacos suelen usarse los inhibidores de la recaptación de serotonina (sertralina, fluoxetina, paroxetina, venlafaxina, etc.). Los llamados antipsicóticos atípicos, como olanzapina o quetiapina, también se han mostrado útiles. Se ha sugerido el uso de N-acetilcisteína, un aminoácido glutamatérgico que reduce la liberación postsináptica de glutamato en el núcleo *accumbens*, con resultados variables.

Deformidades de las uñas por tics

En función del tipo de tic y del resultado clínico se pueden encontrar en los niños los siguientes trastornos: onicofagia, onicodistrofia, onicotilomanía, distrofia canaliforme media de Heller o solenoniquia, onicotemnomanía y onicoteiromanía.

La onicofagia es el hábito de morderse las uñas. El DSM-V incluye este trastorno en las dermatosis por movimientos compulsivos o tics. Existe una forma inconsciente o automática y otra consciente. En la primera, los pacientes presentan pensamientos o impulsos recurrentes y persistentes, intrusos e inapropiados, que causan ansiedad o malestar significativos que les impulsan al tic. En la segunda, el niño se ve obligado a realizar comportamientos o actos mentales de carácter repetitivo de forma consciente, con arreglo a ciertas reglas que debe seguir estrictamente, para prevenir o reducir el malestar.

Clínicamente se observa la alteración morfológica de las uñas —estrías, fragilidad, tamaño reducido—, siendo más proclives a infecciones bacterianas y fúngicas. No hay que olvidar la deformidad de los dientes (fracturas, desgastes, alteraciones en la mordida y de la arcada temporomandibular), que se puede atribuir a otras causas, y no a la onicofagia. Todos estos hechos repercuten sobre la imagen corporal y la autoestima, y pueden favorecer cuadros ansiosos, depresivos y el trastorno dismórfico corporal. El tratamiento consiste en terapia conductual basada en la recompensa y en la aversión. Su parentesco con la tricotilomanía avala en algunos casos el tratamiento con N-acetilcisteína oral[4].

Por lo que se refiere a otras deformidades de las uñas por tics, la manipulación compulsiva de una uña con otra conduce, en definitiva, a una onicodistrofia progresiva que puede consistir en arrancamiento final (onicotilomanía), a la aparición de surco longitudinal denominado distrofia canaliforme media de Heller o solenoniquia, las uñas cortadas de forma repetida extremadamente cortas (onicotemnomanía), o la onicodistrofia por fricción o limado excesivo (onicoteiromanía), que conduce a una lámina ungueal extremadamente fina.

La distrofia ungueal canalicular media de Heller[5] se manifiesta por un surco central longitudinal que recorre desde la cutícula hasta el borde libre de la uña, y cuyo efecto visual es un abeto o pluma de ave. Lo más frecuente es la afectación bilateral y simétrica de ambos pulgares (fig. 2). En casos muy crónicos e intensos puede cursar con dolor. La causa son los traumatismos repetidos sobre la matriz, empujando la cutícula hacia atrás o dibujando el surco con la uña contralateral. El tratamiento es la educación conductual y la colocación de barreras físicas protectoras, como apósitos oclusivos.

Queilitis por chupeteo

Se manifiesta por una dermatitis irritativa de los labios y piel adyacente a la saliva debido al chupeteo repetitivo y compulsivo.

© Editorial Glosa, S.L. Autorizado el uso en el ámbito académico o docente según lo previsto por la Ley de Propiedad Intelectual.

Figura 2. Distrofia ungueal canalicular media de Heller. Línea longitudinal desde la matriz al borde libre ungueal en ambos pulgares.

Figura 3. Dermatitis artefacta. Erosiones geométricas radiales en torno a un centro imaginario en los labios, con costras hemorrágicas cuidadosamente mantenidas.

Suelen ser más proclives a este trastorno los niños que usan chupete durante largos períodos de tiempo, incluso superada la lactancia.

Dermatofagia o dermatodaxia

Es el acto repetitivo de morder la piel de zonas accesibles como el dorso de las manos, los nudillos y los antebrazos.

Dermatitis artefacta

Es el resultado de la aplicación de medios físicos o químicos —tales como rascado, fricción, corte, raspaduras, compresión con bandas elásticas, calor, frío o inyecciones de sustancias extrañas— por el propio paciente. El prototipo es la agresión ocasionada consciente o inconscientemente para satisfacer una necesidad psicológica. En los niños suele representar una respuesta transitoria frente a un estrés psicosocial (problemas escolares, sexuales o familiares). Es más frecuente en niñas —en una relación de 3-8:1— que en niños (fig. 3). Suelen ser introvertidos, centrados en sí mismos y con dificultad para relacionarse con los demás.

Las lesiones se localizan en zonas donde las manos tienen fácil acceso, preferentemente en la cara. La morfología es variable, siendo las excoriaciones las más frecuentes. Los bordes son netos, a veces angulados o geométricos, simétricos, y rodeados de piel normal. El diagnóstico es clínico, siendo fundamental el interrogatorio cuidadoso y no culpabilizador, rechazando la confrontación directa. El tratamiento dermatológico es paliativo (vendajes oclusivos, placebos, hospitalización), ya que el abordaje psiquiátrico es el fundamental[6,7].

© Editorial Glosa, S.L. Autorizado el uso en el ámbito académico o docente según lo previsto por la Ley de Propiedad Intelectual.

Puntos clave

- El niño no debe contemplarse como un adulto en miniatura. En las dermatosis de origen psicológico hay que tener en cuenta los aspectos evolutivos físico, psíquico y social, con los cuales se encuentran estrechamente relacionadas.
- El dermatólogo es el primer receptor desde pediatría de las consultas por dermatosis de origen psicológico. Debe estar familiarizado con los tratamientos, ya que a menudo el paciente no está preparado emocionalmente para ser derivado al psiquiatra o al psicólogo.
- Los trastornos psicodermatológicos que se presentan en niños requieren un interrogatorio cuidadoso, y nunca culpabilizador o de confrontación.
- Los trastornos psicodermatológicos más frecuentes en niños son la tricotilomanía, las deformidades de las uñas por tics y la dermatitis artefacta. A menudo son procesos transitorios en respuesta a situaciones problemáticas, aunque en otras ocasiones se cronifican hasta la edad adulta.

Bibliografía

1. Carmi L, Brakoulias V, Arush OB, Cohen H, Zohar J. A prospective clinical cohort-based study of the prevalence of OCD, obsessive compulsive and related disorders, and tics in families of patients with OCD. BMC Psychiatry. 2022; 22:190.
2. Woods DW, Flessner C, Franklin ME, Wetternech CT, Walther MR, Anderson ER, et al. Understanding and treating trichotillomania: what we know and what we don't know. Psychiatr Clin North Am. 2006;29:487-501.
3. Rakowska A, Slowinska M, Olszewska M, Rudnicka L. New trichoscopy findings in trichotillomania: flame hairs, V-sign, hook hairs, hair powder, tulip hairs. Acta Derm Venereol. 2014;94:303-6.
4. Lee DK, Lipner SR. Update on diagnosis and management of onychophagia and onychotillomania. Int J Environ Res Public Health. 2022;19(6):3392.
5. Sweeney SA, Cohen PR, Schulze KE, Nelson BR. Familial median canaliform nail dystrophy. Cutis. 2005;75:161-5.
6. Mosca M, Martin K, Hadeler E, Hong J, Brownstone N, Koo J. Review of the diagnosis and management of pediatric psychodermatologic conditions: Part I. Pediatr Dermatol. 2022;39:17-21.
7. Mosca M, Martin K, Hong J, Hadeler E, Brownstone N, Koo J. A review of the diagnosis and management of pediatric psychodermatologic conditions: Part II. Pediatr Dermatol. 2022;39:12-6.

© Editorial Glosa, S.L. Autorizado el uso en el ámbito académico o docente según lo previsto por la Ley de Propiedad Intelectual.

José Antonio Llamas Carmona
Facultativo especialista de área de la Unidad de Dermatología Pediátrica.
Servicio de Dermatología.
Hospital Materno-Infantil y Hospital Regional Universitario de Málaga.
Instagram: @rubillc

Irene López Riquelme
Residente de cuarto año de Dermatología.
Hospital Regional Universitario de Málaga.

Ana Serrano Ordóñez
Residente de tercer año de Dermatología.
Hospital Regional Universitario de Málaga.

la opinión del dermatólogo

Actualización en escabiosis en la edad pediátrica

Introducción

La escabiosis o sarna es una infestación cutánea frecuente, altamente contagiosa y pruriginosa provocada por el ácaro *Sarcoptes scabiei* var. *hominis*[1]. Dicho ácaro es un ectoparásito humano estricto de unos 0,5 mm de tamaño que se aloja en los surcos excavados en la epidermis de los individuos afectados. Un ácaro hembra pone 3-4 huevos al día, que eclosionan en unos 3-8 días, maduran en aproximadamente 10-14 días para convertirse en ácaros adultos, y completan su ciclo vital de alrededor 30 días. Los ácaros de la sarna pueden vivir hasta 3 días fuera del huésped humano, pudiéndose prolongar hasta 7 días en el caso de la sarna noruega, ya que se alimentan de la piel desprendida[1,2].

El contagio se produce generalmente por contacto directo con un individuo infestado, incluyendo el contacto sexual, aunque se han descrito de forma excepcional contagios a través de fómites como ropa y cama. Solo son necesarios 20-30 minutos de contacto para la transmisión del ácaro[1,3].

Epidemiología

Se calcula que la escabiosis representa un problema de salud mundial que afecta a más de 300 millones de personas anualmente de todas las edades, razas y grupos socioeconómicos. Sin embargo, se han observado tasas más altas de contagio en niños, individuos inmunodeprimidos, de edad avanzada, infectados por el virus de la inmunodeficiencia humana, así como en aquellos con discapacidad mental o física grave[3].

Clínica

El período de incubación de la escabiosis es de unas 3-6 semanas. La clínica se produce por reacción de hipersensibilidad retardada como consecuencia de la sensibilización del sistema inmune al ácaro y/o sus subproductos. En las infestaciones posteriores dicho período se acorta hasta las 24-48 horas[2,4,5].

El síntoma fundamental suele ser el prurito, que aparece incluso antes que las lesiones cutáneas y que típicamente empeora por

© Editorial Glosa, S.L. Autorizado el uso en el ámbito académico o docente según lo previsto por la Ley de Propiedad Intelectual.

la noche[4]. Entre las manifestaciones cutáneas son frecuentes las pápulas y los nódulos inflamatorios (fig. 1A), así como los surcos y las vesiculopústulas (fig. 1B), junto con las escoriaciones secundarias al rascado, que se distribuyen simétricamente y que afectan típicamente a los espacios interdigitales, la cara de flexión de las muñecas, las axilas, los tobillos, las plantas de los pies, la región anogenital y la cintura. En los hombres se produce frecuentemente en el escroto y el pene, mientras que en las mujeres se suelen afectar las areolas, los pezones y la zona vulvar. En lactantes, personas inmunodeprimidas y ancianos puede extenderse a todo el cuerpo, incluyendo la cara, el cuero cabelludo, las palmas y las plantas[5,6]. En ocasiones también aparecen vesículas, inflamación de ganglios linfáticos, así como eccemas y/o infección bacteriana secundaria (fig. 1C).

La sarna noruega es una forma de escabiosis —extremadamente rara en niños— que se caracteriza por el desarrollo de costras hiperqueratósicas que pueden simular una psoriasis, eccemas e incluso una eritrodermia descamativa. Son altamente contagiosas, dada la presencia de miles de ácaros en la piel afectada, pudiendo causar grandes epidemias dentro de hospitales, residencias o colegios[3,5].

La sarna nodular se caracteriza por la aparición de nódulos rojo-violáceos en los genitales, el tronco y las axilas como consecuencia de una reacción de hipersensibilidad (fig. 1D). Las lesiones pueden persistir meses incluso después de la curación[2-4].

Diagnóstico

El diagnóstico es eminentemente clínico. La presencia de prurito, una erupción vesiculopapulosa con surcos, el característico patrón de distribución y la presencia de convivientes afectados son puntos clave para un diagnóstico de presunción[5].

Figura 1. A) Múltiples pápulas inflamatorias con escoriaciones. **B)** Múltiples surcos acarinos y vesículas perladas en la planta del pie de un lactante. **C)** Erosiones y costras sobreinfectadas en la palma. **D)** Nódulos rojo-violáceos en el miembro superior izquierdo en un paciente a las 2 semanas de un tratamiento correcto con permetrina.

© Editorial Glosa, S.L. Autorizado el uso en el ámbito académico o docente según lo previsto por la Ley de Propiedad Intelectual.

La confirmación se puede llevar a cabo mediante la dermatoscopia, con la que se visualiza el surco acarino como una estructura lineal de morfología curva u ondulada en cuyo extremo final se observan unas formaciones triangulares de color marrón que se corresponden con la sección anterior pigmentada del ácaro, conocido como signo del ala delta[6] (fig. 2A). También se puede llevar a cabo una exploración con microscopio óptico de muestras de piel afectada mediante raspado cutáneo en el que se pueden observar los ácaros adultos, los huevos e incluso restos de heces (fig. 2B). Otro método que se puede usar es la prueba de la tinta (*burrow ink test*), que consiste en aplicar tinta sobre un surco y posteriormente borrarla con solución alcohólica, viendo cómo el surco persiste dibujado (fig. 2C y 2D). La biopsia cutánea no suele ser rentable y se reserva solo para casos dudosos[4,6].

Diagnóstico diferencial

Puede llegar a ser amplio, lo que implica retrasos en el diagnóstico y por tanto en el inicio del tratamiento, con mayor riesgo de contagio. Se deben incluir dermatosis papuloescamosas (dermatitis atópica, dermatitis de contacto, dermatitis seborreica, liquen plano, liquen *nitidus*), dermatosis infecciosas (impétigo, exantemas víricos, molusco contagioso, foliculitis), urticaria papulosa, histiocitosis de células de Langerhans, picaduras de artrópodos y acropustulosis de la infancia, entre otras[3,7].

Tratamiento

El manejo terapéutico de pacientes con escabiosis incluye el uso de fármacos para conseguir la erradicación del ácaro, estrategias

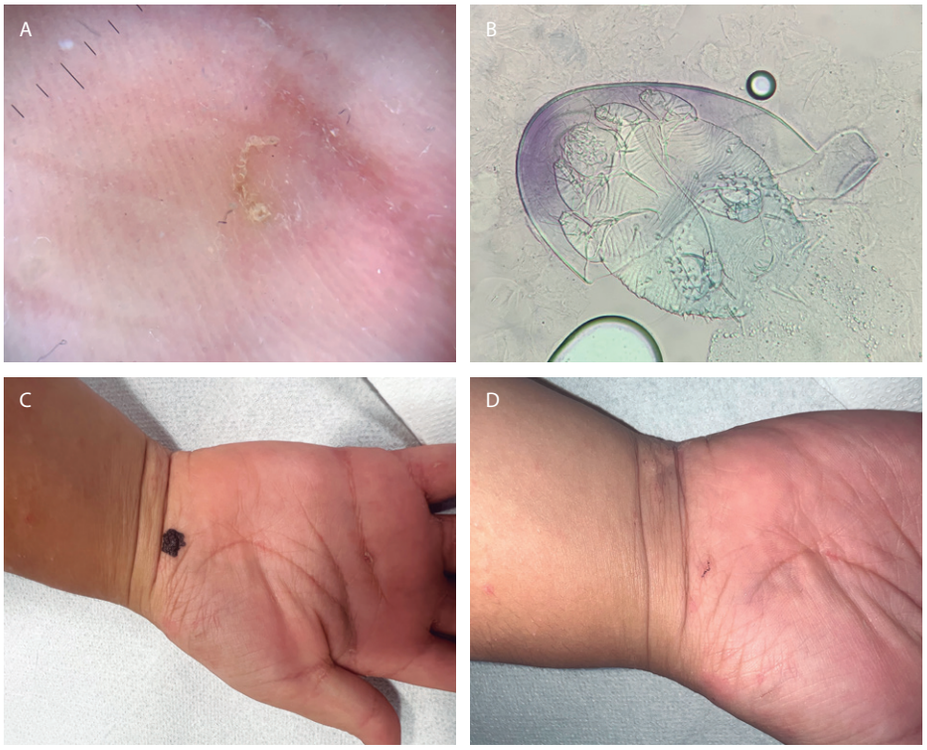

Figura 2. A) Imagen dermatoscópica de un surco acarino como una estructura lineal de morfología ondulada en cuyo extremo final se observan unas formaciones triangulares de color marrón, conocido como signo del ala delta. **B)** Visualización del ácaro *Sarcoptes scabiei* en el interior de un huevo mediante microscopio óptico. **C y D)** *Burrow ink test* en que se aprecia la persistencia de la tinta en el surco tras el uso de solución hidroalcohólica.

© Editorial Glosa, S.L. Autorizado el uso en el ámbito académico o docente según lo previsto por la Ley de Propiedad Intelectual.

para prevenir su contagio y expansión a otros individuos cercanos, así como el tratamiento de las posibles complicaciones asociadas.

Medidas higiénicas

El tratamiento se ha de realizar de forma simultánea a todos los contactos del paciente infestado, tengan o no sintomatología, ya que la enfermedad puede aparecer hasta 3-6 semanas después.

En el momento de cada tratamiento deben lavarse la ropa, las sábanas y las toallas utilizadas durante la semana anterior con agua caliente (> 50 ºC) y secarse a alta temperatura o almacenarse durante 10 días. Se deben utilizar insecticidas en zonas comunes (colchón, sofá, coche, etc.).

Los niños pueden acudir al colegio desde el día siguiente de realizar el tratamiento.

Las mascotas no pueden albergar ácaros humanos y no tienen que tratarse[5,7].

Tratamiento médico

- Crema de permetrina: es un piretroide sintético que actúa inhibiendo el transporte de sodio en las neuronas de los artrópodos, lo que causa parálisis y la consiguiente muerte. Actualmente es el escabicida tópico de referencia. Presenta baja toxicidad y escasos efectos secundarios, la mayoría en relación con prurito durante la aplicación. Se recomienda aplicar una capa fina de crema de permetrina 5 % y extenderla bien por toda la superficie corporal desde el cuello hasta los pies, prestando especial atención a los espacios interdigitales, el ombligo, las hendiduras subungueales y la región interglútea. En niños menores de un año se debe aplicar también en el cuero cabelludo y la cara, evitando la región peribucal y periocular. La crema se dejará actuar durante toda la noche y se ha de repetir a la semana siguiente. No se recomienda por lo general su uso durante la lactancia, embarazo (clase B) o en niños menores de 2 meses[7,8], aunque múltiples estudios han demostrado en estos lactantes buena tolerancia, eficacia y seguridad, por lo que se considera un fármaco de primera línea en dicho rango de edad[9,10].
- Pomada de azufre: se aplica azufre en una base de vaselina o *cold-cream* al 5-10 % durante tres noches consecutivas, retirando a la mañana siguiente en la ducha. Es seguro en niños pequeños, incluso en menores de 2 meses, aunque con tasas de eficacia inferiores a la permetrina[4,6]. Entre los inconvenientes cabe mencionar que el azufre es sucio, huele mal, irrita la piel y puede manchar la ropa, además de que no se encuentra comercializado, por lo que debe ser formulado por un farmacéutico.
- Loción de benzoato de bencilo: en concentración del 25 % para adultos, del 12,5 % para niños y del 6,25 % para los bebés; se recomienda aplicarla por la noche durante 2 noches consecutivas, con nueva aplicación a los 7 días[8,11]. El principal inconveniente que limita su uso son las reacciones adversas a nivel cutáneo, fundamentalmente irritación y ardor.
- Ivermectina oral: aunque la Food and Drug Administration estadounidense no la ha aprobado para la sarna, constituye un tratamiento eficaz y seguro ampliamente usado en todo el mundo. Actúa bloqueando la transmisión entre las sinapsis nerviosas que utilizan glutamato o ácido γ-aminobutírico, dando lugar a una parálisis de la función motora periférica en insectos y ácaros[8,10]. Por lo general se administran dos dosis orales de ivermectina de 200 µg/kg/día separadas entre sí una semana. A pesar de que solo se había autorizado su uso en niños > 15 kg, varios estudios han demostrado su seguridad también en menores de este peso, siendo muy efectiva, con escasos efectos adversos y sin complicaciones importantes. No se recomienza en mujeres embarazadas o durante la lactancia por la falta de datos sobre seguridad en estos grupos[11,12]. Aunque solo existe un informe acerca de la resistencia del ácaro a la ivermectina, sí se ha demostrado un aumento del tiempo de supervivencia *in vitro* de los ácaros expuestos a ivermectina en áreas con alta prevalencia.

© Editorial Glosa, S.L. Autorizado el uso en el ámbito académico o docente según lo previsto por la Ley de Propiedad Intelectual.

- Perspectivas de futuro: la moxidectina oral es un fármaco actualmente en investigación. Los datos clínicos iniciales muestran buena eficacia y mayor vida media que la ivermectina, lo que permitiría su tratamiento en dosis única. Aún no se conoce la dosis efectiva ni se dispone de datos sobre su seguridad[13,14]. El desarrollo de una vacuna para la sarna parece posible, pero de momento no se ha conseguido[14].

Tratamiento de las complicaciones

- Sarna noruega: dada la hiperqueratosis tan intensa y su alta capacidad infectiva y de contagio, se requieren tratamientos repetidos con permetrina (a diario durante una semana y posteriormente dos veces en semana hasta la curación) e ivermectina oral (días 1, 2, 8, 9 y 15, y posiblemente también los días 22 y 29)[10]. Además, se aconseja el uso de queratolíticos tópicos con ácido salicílico, ácido láctico y/o urea para disminuir la hiperqueratosis y favorecer la penetración de los tratamientos.
- Prurito postescabiótico: tras el tratamiento correcto tanto el prurito como las lesiones cutáneas pueden persistir hasta meses después, sobre todo las vesiculopústulas acras en los lactantes y las lesiones nodulares[3,6]. Ello no supone fracaso en el tratamiento, sino una respuesta del organismo a los ácaros muertos que se desprenden de la piel mediante la exfoliación epidérmica normal[5,6]. Se pueden emplear emolientes, así como corticoides tópicos y antihistamínicos orales para su control.

Puntos clave

- La escabiosis representa un problema de salud a nivel mundial, con un aumento significativo de la incidencia en los últimos años.
- El diagnóstico es eminentemente clínico, visualizando los característicos surcos acarinos con ayuda del dermatoscopio y/o microscopio óptico, reservándose la biopsia para casos dudosos.
- El tratamiento se basa en tres grandes pilares: medidas higiénicas, tratamiento médico para la erradicación del ácaro y tratamiento de las complicaciones secundarias. Es fundamental tratar a todos los convivientes estrechos, con o sin síntomas.
- El tratamiento estándar sigue siendo la permetrina tópica, con gran eficacia y seguridad incluso en niños menores de 2 meses. Recientes estudios han demostrado la eficacia y seguridad de la ivermectina oral para tratamiento de niños de menos de 15 kg.

Bibliografía

1. Arora P, Rudnicka L, Sar-Pomian M, Wollina U, Jafferany M, Lotti T, et al. Scabies: a comprehensive review and current perspectives. Dermatol Ther. 2020;33 e13746.
2. Karimkhani C, Colombara DV, Drucker AM, Norton SA, Hay R, Engelman D, et al. The global burden of scabies: a cross-sectional analysis from the Global Burden of Disease Study 2015. Lancet Infect Dis. 2017;17:1247-54.
3. Leung AKC, Lam JM, Leong KF. Scabies: a neglected global disease. Curr Pediatr Rev. 2020;16:33-42.
4. Sunderkötter C, Wohlrab J, Hamm H. Scabies: epidemiology, diagnosis, and treatment. Dtsch Arztebl Int. 2021;118:695-704.
5. Li FZ, Chen S. Diagnostic accuracy of dermoscopy for scabies. Korean J Parasitol. 2020;58:669-74.
6. Richards RN. Scabies: diagnostic and therapeutic update. J Cutan Med Surg. 2021;25:95-101.
7. Albakri L, Goldman RD. Permethrin for scabies in children. Can Fam Physician. 2010;56:1005-6.

© Editorial Glosa, S.L. Autorizado el uso en el ámbito académico o docente según lo previsto por la Ley de Propiedad Intelectual.

8. Hoffmann JC, Mößner R, Schön MP, Lippert U. Topical scabies therapy with permethrin is effective and well tolerated in infants younger than two months. J Dtsch Dermatol Ges. 2019;17:597-600.
9. Lobo Y, Wheller L. A narrative review of the roles of topical permethrin and oral ivermectin in the management of infantile scabies. Australas J Dermatol. 2021;62:267-77.
10. Thompson R, Westbury S, Slape D. Paediatrics: how to manage scabies. Drugs Context. 2021;10:2020-12-3.
11. Levy M, Martin L, Bursztejn AC, Chiaverini C, Miquel J, Mahé E, et al. Ivermectin safety in infants and children under 15 kg treated for scabies: a multicentric observational study. Br J Dermatol. 2020;182:1003-6.
12. Bécourt C, Marguet C, Balguerie X, Joly P. Treatment of scabies with oral ivermectin in 15 infants: a retrospective study on tolerance and efficacy. Br J Dermatol. 2013;169:931-3.
13. Schraven AL, Stannard HJ, Old JM. A systematic review of moxidectin as a treatment for parasitic infections in mammalian species. Parasitol Res. 2021;120:1167-81.
14. Liu X, Walton S, Mounsey K. Vaccine against scabies: necessity and possibility. Parasitology. 2014;141:725-32.

© Editorial Glosa, S.L. Autorizado el uso en el ámbito académico o docente según lo previsto por la Ley de Propiedad Intelectual.

María Inés Fernández Canedo
Facultativo especialista de área de Dermatología.
Hospital Costa del Sol. Marbella (Málaga).

la opinión del dermatólogo

Nevos melanocíticos «particulares» en dermatología pediátrica

Los nevos melanocíticos son neoplasias benignas derivadas del melanocito. Los melanocitos son células dendríticas de origen ectodérmico que se localizan en la capa basal de la epidermis entre los queratinocitos y también en la capa basal de la matriz del folículo piloso. Atendiendo al momento de aparición, los nevos melanocíticos se dividen en adquiridos y congénitos. Los adquiridos habitualmente comienzan a aparecer después de la primera infancia (a partir de los 2 años), mientras que los congénitos son aquellos presentes en el momento del nacimiento o que aparecen antes de los 2 años de vida. Además de los nevos melanocíticos adquiridos y congénitos, existen nevos melanocíticos con identidad propia, con características especiales que los hacen diferentes al resto, de modo que se consideran una verdadera entidad independiente. Destacamos en los siguientes epígrafes algunos de ellos.

Nevo melanocítico atípico o displásico

Los nevos atípicos o displásicos consisten en máculas que pueden estar discretamente sobreelevadas sobre una base eritematosa, de más de 5 mm de diámetro, de bordes irregulares, poco definidos, con pigmentación parduzca irregular, con áreas más claras y otras más oscuras, que con frecuencia presentan una pápula central que les confiere una imagen en huevo frito (fig. 1). Suelen aparecer a partir de la pubertad e ir manifestándose a lo largo de toda la vida. Su número es variable y se presentan bien como hallazgos aislados o bien en el contexto del síndrome del nevo displásico[1,2]. La importancia de reconocer el nevo displásico, tanto en su forma aislada como en el contexto del síndrome del nevo displásico esporádico o familiar, es que —aunque en sí mismo no se considere maligno— su presencia confiere a los pacientes un riesgo superior al de la población normal de desarrollar un melanoma, por lo que estos pacientes deben seguir controles periódicos.

Nevo de Spitz

Aparece con mayor frecuencia en niños y adultos jóvenes. Clínicamente se presenta como una pápula firme de color rojo o marrón rojizo, debido su bajo contenido en melanina y a su gran

© Editorial Glosa, S.L. Autorizado el uso en el ámbito académico o docente según lo previsto por la Ley de Propiedad Intelectual.

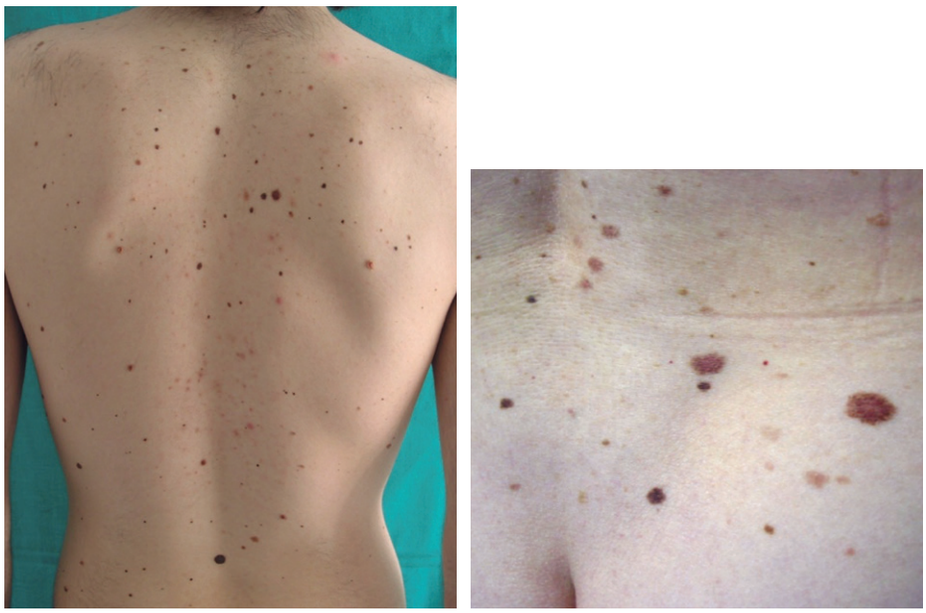

Figura 1. Paciente con nevos atípicos. En detalle se aprecian nevos de bordes mal definidos, con pigmentación parduzca irregular, con áreas más claras y otras más oscuras.

vascularización (fig. 2A), aunque un 10 % son pigmentados[3]. Crecen rápidamente durante un período de 3-6 meses, y aunque su tamaño es generalmente inferior a 5-6 mm, en ocasiones alcanzan un diámetro de 1-2 cm. Tras esta fase de crecimiento rápido la lesión puede mantenerse estable durante años, mostrar una transformación progresiva hasta adquirir el aspecto de un nevo melanocítico común o involucionar hasta su desaparición[4]. Aunque se localizan en cualquier área, incluidas las mucosas, en la infancia muestran una predilección por la cabeza y el cuello. En ocasiones adoptan una morfología atípica con diferentes tonos de color dentro de la misma lesión, superficie cutánea erosionada y bordes irregulares. El patrón dermatoscópico más frecuente es el patrón vascular punteado, que consiste en vasos puntiformes y monomorfos, distribuidos regularmente sobre un fondo rosado (fig. 2B). Su manejo es controvertido y así, mientras algunos autores recomiendan su extirpación sistemática basándose en su comportamiento biológico incierto, otros, sin embargo, abogan por esperar y ver, reservando la escisión quirúrgica para lesiones muy atípicas o que experimenten cambios bruscos[5,6].

Nevo de Reed

Se considera una variante del nevo de Spitz. Es una lesión melanocítica benigna, muy pigmentada, de tonalidad marrón oscura o negra y un tamaño generalmente inferior a 8 mm (fig. 2C). Suele presentarse en las extremidades inferiores de niños mayores y adolescentes, con una predilección por los muslos en las mujeres jóvenes. Los patrones dermatoscópicos más frecuentes son en estallido de estrellas y el patrón globular, que se caracterizan por una pigmentación central entre grisácea, azulada y negra homogénea, con proyecciones radiales regulares en la periferia en el patrón en estallido de estrellas, y estructuras redondeadas u ovaladas de color marrón-negro distribuidas regularmente en la periferia en el patrón globular (fig. 2D)[7].

Halo nevo de Sutton

Caracterizado por un halo acrómico circular alrededor de un nevo melanocítico, compuesto o dérmico, como consecuencia

© Editorial Glosa, S.L. Autorizado el uso en el ámbito académico o docente según lo previsto por la Ley de Propiedad Intelectual.

de un fenómeno de regresión espontánea, con un infiltrado inflamatorio rico en linfocitos, que progresivamente provoca la desaparición de la lesión y deja un área despigmentada (fig. 3). Este fenómeno se observa en su mayoría entre los 10 y los 20 años, sin diferencias entre sexos, sobre todo en el tronco. Ocasionalmente son múltiples y pueden señalar una mayor tendencia al desarrollo de vitíligo. La abstención terapéutica en la infancia es la norma.

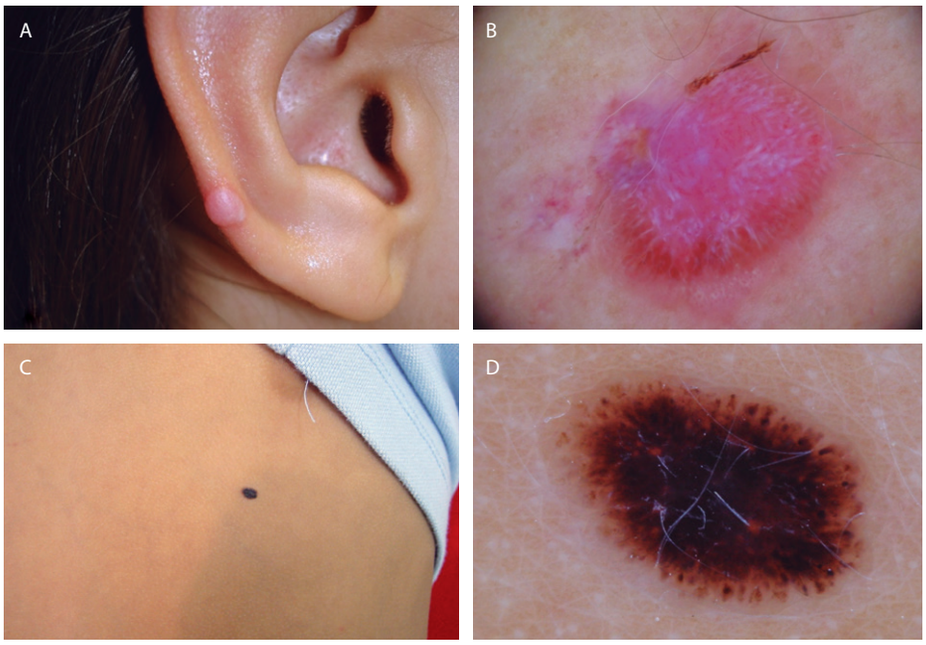

Figura 2. A) Pápula rosada en hélix. **B)** Dermatoscopia con vasos arrosariados sobre base rosada y líneas blancas brillantes (crisálidas). **C)** Lesión pigmentada monocroma negruzca en el tronco. **D)** Dermatoscopia con patrón globular (estructuras redondeadas u ovaladas de color marrón-negro, distribuidas regularmente en la periferia).

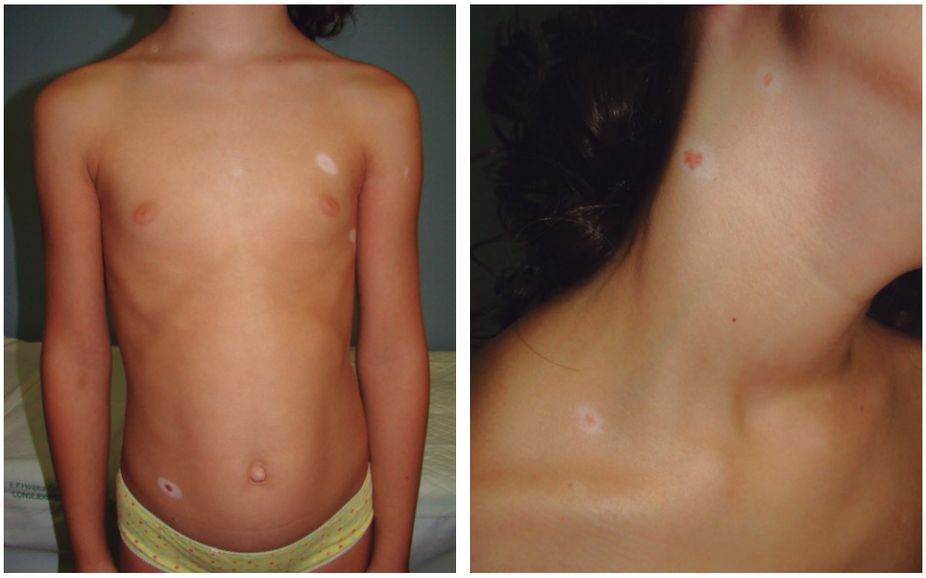

Figura 3. Múltiples nevos melanocíticos con halo acrómico en el tronco y el cuello.

© Editorial Glosa, S.L. Autorizado el uso en el ámbito académico o docente según lo previsto por la Ley de Propiedad Intelectual.

Nevo lentiginoso o moteado de Spilus

También llamado nevo sobre nevo, se trata de la asociación de un acúmulo de nevos junturales lentiginosos o compuestos, agrupados sobre una mancha café con leche (fig. 4). Suele ser adquirido, manifestándose por primera vez en las últimas etapas de la lactancia o primera infancia, aunque en algunos casos es congénito. Dentro de su baja tasa de malignización hay una serie de datos que ayudan a detectar los casos de más riesgo, como son: aquellos presentes desde el nacimiento, los mayores de 4 cm y los gigantes o zosteriformes[8].

Figura 4. Acúmulo de nevos junturales lentiginosos agrupados sobre una mancha café con leche en el tobillo.

Nevo azul, nevo de Ota y nevo de Ito

El nevo azul es la forma más frecuente de melanocitosis dérmica (entidades en que los melanocitos se encuentran a nivel más profundo, en la dermis, dando lugar a una característica coloración azul-grisácea de estas lesiones). Se presenta como una pápula o nódulo dérmico solitario de consistencia firme, de 0,5-1 cm, de color azulado o grisáceo (fig. 5A y 5B), bien delimitado, que se

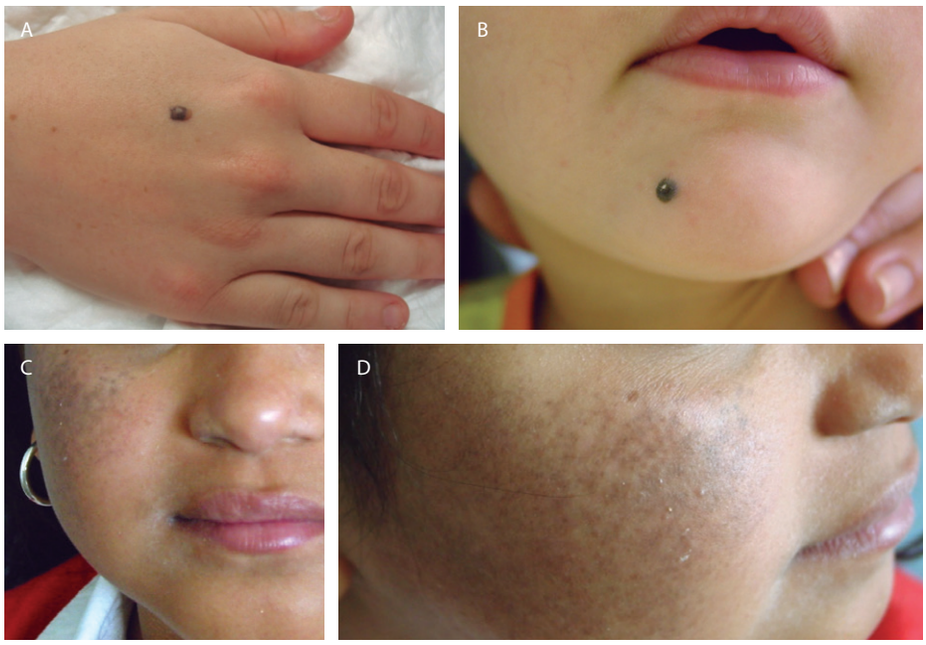

Figura 5. A y B) Pápulas de tonalidad azulada en la mano y el mentón. **C y D)** Máculas de color gris azulado localizadas a nivel del territorio de la primera y segunda ramas del trigémino con afectación conjuntival.

© Editorial Glosa, S.L. Autorizado el uso en el ámbito académico o docente según lo previsto por la Ley de Propiedad Intelectual.

localiza sobre todo en el dorso de las manos o de los pies, en las nalgas y en la cara (fig. 5A y 5B). Suelen aparecer en la pubertad, aunque pueden ser congénitos, en cuyo caso generalmente son de mayor tamaño. A pesar de que la evolución es benigna, se han publicado casos de malignización en el contexto de nevo azul celular, que son los de tamaño mayor (> 1 cm).

El nevo de Ota es una mácula de color gris azulada de límites imprecisos localizada de forma unilateral en la cara a nivel del territorio de la primera y segunda ramas del trigémino. En ocasiones, la pigmentación se extiende al globo ocular afectando a la esclerótica, la conjuntiva (fig. 5C y 5D), el tracto uveal, la papila y el nervio óptico. Se denomina nevo de Ito cuando se localiza en la región acromioclavicular y deltoidea[9].

Nevo de Becker

Se clasifica dentro de los nevos epidérmicos (no es un verdadero nevo melanocítico). Puede aparecer en la infancia o en la pubertad, sobre todo en varones, poniéndose en evidencia después de la exposición solar. Se manifiesta primero como una mácula pigmentada marronácea de bordes irregulares que muestra predilección por la región escapular, pectoral, dorso de la extremidad superior y hombro. Por regla general, asienta de forma unilateral y con el tiempo (1 o 2 años) suelen aparecer pelos gruesos. Se han descrito diferentes trastornos asociados, como hipoplasia mamaria unilateral, *pectus carinatum*, asimetría de la extremidad, espina bífida o agenesia del músculo pectoral, entre otras[10].

Puntos clave

- La transformación maligna de este tipo de nevos «particulares» es excepcional.
- En ocasiones puede ser necesario el seguimiento fotográfico y/o dermatoscópico periódico.
- Ante cualquier lesión pigmentada que ofrezca dudas razonables de posible malignización (cambios de coloración, aumento brusco de tamaño, hemorragia espontánea, asimetría), es preferible su exéresis para realizar el estudio histológico.

Bibliografía

1. Green MH. Genetics of cutaneous melanoma and nevi. Mayo Clin Proc. 1997;72:467-74.
2. Green MH, Clark WH Jr, Tucker MA, Kraemer KH, Elder DE, Fraser MC. High risk of malignant melanoma in melanoma prone families with dysplastic nevi. Ann Inter Med. 1985;102:458-65.
3. Ferrara G, Cavicchini S, Corradin MT. Hypopigmented atypical Spitzoid neoplasms (atypical Spitz nevi, atypical Spitz tumors, Spitzoid melanoma): A clinicopathological update. Dermatol Pract Concept. 2015;5:45-52.
4. Argenziano G, Agozzino M, Bonifazi E, Broganelli P, Brunetti B, Ferrara G, et al. Natural evolution of Spitz nevi. Dermatology. 2011;222:256-60.
5. Lallas A, Apalla Z, Ioannides D, Lazaridou E, Kyrgidis A, Broganelli P, et al. Update on dermoscopy of Spitz/Reed naevi and management guidelines by the International Dermoscopy Society. Br J Dermatol. 2017;177:645-55.
6. Nino M, Brunetti B, Delfino S, Brunetti B, Panariello L, Russo D. Spitz nevus: follow-up study of 8 cases of childhood starburst type and proposal for management. Dermatology. 2009;218:48-51.
7. Peris K, Ferrari A, Argenziano G, Soyer HP, Chimenti S. Dermoscopic classification of Spitz/Reed nevi. Clin Dermatol. 2002;20:259-62.
8. Abecassis S, Spatz A, Cazeneuve C, Martin-Villepou A, Clerici T, Lacour JP, et al. Melanoma within naevus spilus: 5 cases. Ann Dermatol Venereol. 2006; 133:323-8.
9. Harrison-Balestra C, Gugic D, Vincek V. Clinically distinct form of acquired dermal melanocytosis with review of published work. J Dermatol. 2007;34: 178-82.
10. Alfadley A, Hainau B, Al Robaee A, Banka N. Becker's melanosis: a report of 12 cases with atypical presentation. Int J Dermatol. 2005;44:20-4.

© Editorial Glosa, S.L. Autorizado el uso en el ámbito académico o docente según lo previsto por la Ley de Propiedad Intelectual.

Manuel Galán Gutiérrez
Facultativo especialista de área
de Dermatología
Médico-Quirúrgica y Venereología.
Hospital Universitario Reina Sofía
de Córdoba. IMIBIC.

la opinión
del dermatólogo

Prurito en dermatitis atópica

Introducción

La dermatitis atópica (DA) es uno de los trastornos inflamatorios cutáneos más comunes, ya que afecta hasta al 20 % de los niños y al 10 % de los adultos en países de ingresos altos[1]. Se caracteriza por lesiones eccematosas recurrentes junto a un prurito intenso, teniendo una presentación clínica heterogénea. Aunque la DA puede manifestarse a cualquier edad, la etapa habitual de inicio es en la primera infancia, típicamente entre los 3 y los 6 meses.

La fisiopatología de la DA implica una interacción compleja entre una barrera epidérmica disfuncional, anomalías en el microbioma de la piel y una desregulación inmunitaria polarizada predominantemente de tipo 2. Estos distintos actores pueden además interactuar entre ellos; así, por ejemplo, la debilidad de la barrera cutánea atribuible a una deficiencia de filagrina promueve la inflamación y la infiltración de células T; la colonización o infección por *Staphylococcus aureus* daña la barrera cutánea e induce respuestas inflamatorias, y las respuestas inmunitarias Th2 locales disminuyen aún más la función de barrera, provocan prurito y facilitan la disbiosis a favor de los miembros del género *Staphylococcus*, particularmente *S. aureus*[2].

En esta enfermedad el prurito es un síntoma clave, ya que ocasiona una importante morbilidad y es difícil de manejar. A través del ciclo de picor-rascado (la sensación de picazón provoca el reflejo de rascado, que daña la piel y, por tanto, exacerba aún más la disfunción de la barrera y la inflamación) también participa en la patogenia de la enfermedad. Por otro lado, el rascado estimula la liberación de diversos pruritógenos, que actúan directamente sobre las neuronas sensoriales, potenciando el estímulo y perpetuando aún más este ciclo picor-rascado (fig. 1).

Mecanismo de transmisión del prurito

El picor se produce cuando los nervios sensoriales se exponen a estímulos exógenos y endógenos (pruritógenos), incluidos alérgenos, aminas, proteasas, neuropéptidos y citocinas[3,4]. En el sistema nervioso periférico se produce la unión de los pruritógenos a un subconjunto de neuronas somatosensoriales de fibra C aferentes primarias (receptores de prurito) que inervan la piel. Los cuerpos celulares de los pruritoceptores se encuentran en los ganglios de la raíz dorsal, hacen sinapsis con neuronas en el asta dorsal de la médula espinal y desde ahí se transmite al cerebro por la vía de las neuronas del tracto espinotalámico. El

© Editorial Glosa, S.L. Autorizado el uso en el ámbito académico o docente según lo previsto por la Ley de Propiedad Intelectual.

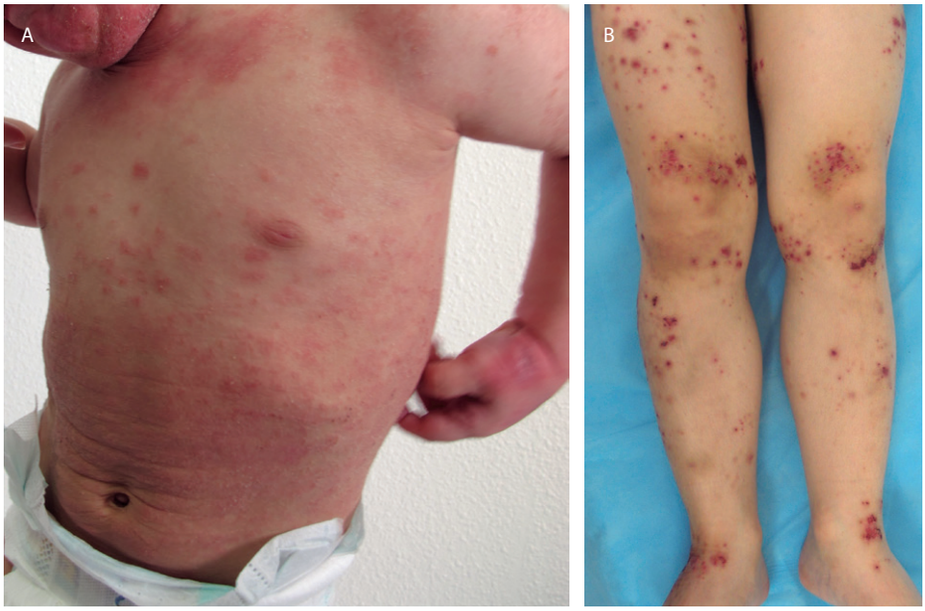

Figura 1. A) Paciente afectado de dermatitis atópica con eccema extenso e imagen de la mano rascándose las lesiones. **B)** Imagen de excoriaciones por rascado. Pueden apreciarse las extensas e importantes denudaciones cutáneas secundarias al rascado inducido por la dermatitis atópica.

cerebro procesa la señal de picazón y se induce la actividad motora (rascado)[5].

Fisiopatología del prurito atópico

Los pruritoceptores individuales se definen por su respuesta de señalización a pruritógenos específicos. Se clasifican en histaminérgicos (responden a la histamina) y no histaminérgicos (usan distintos receptores y fibras nerviosas diferentes hasta el sistema nervioso central). El prurito en la DA es el resultado de interacciones orquestadas entre las fibras C independientes de histamina en la piel, los queratinocitos y las células inmunitarias[6].

Los linfocitos Th2, los eosinófilos, los neutrófilos y los mastocitos amplifican las vías inflamatorias y pruritoceptivas en la DA mediante la liberación de citocinas y péptidos neurogénicos. Aquí se incluirían la interleucina (IL) 31, la linfopoyetina estromal tímica (TSLP), la IL-4 y la IL-13. La señalización de citocinas a neuronas por parte de IL-31, TSLP e IL-4 (todas ellas presentes en la piel durante los brotes de DA) puede explicar el rápido beneficio de la inhibición de JAK1/2 e IL-4Rα en el prurito de la DA[7,8].

Los queratinocitos promueven el picor al liberar pruritógenos adicionales, incluida la alarmina TSLP, para activar directamente las neuronas pruritoceptivas. Además, esta TSLP promueve la inflamación de la piel atópica y el picor mediante la activación de las células inmunitarias. Las alarminas adicionales de los queratinocitos (por ejemplo, IL-33) funcionan de manera similar.

Los neuropéptidos liberados por las neuronas cutáneas activadas también pueden estimular la liberación de mediadores proinflamatorios por parte de los queratinocitos, incluida la sustancia P y el péptido relacionado con el gen de la calcitonina; este mecanismo de realimentación podría impulsar más inflamación neurogénica, proliferación de queratinocitos y engrosamiento epidérmico, procesos implicados en la formación de lesiones de DA[9].

© Editorial Glosa, S.L. Autorizado el uso en el ámbito académico o docente según lo previsto por la Ley de Propiedad Intelectual.

En resumen, la interacción entre nervios, células inmunitarias y los queratinocitos determina la aparición de prurito en la piel lesionada en la DA.

Las células inmunitarias y los queratinocitos liberan pruritógenos (IL-31, TSLP, sustancia P) y otros factores que alteran la sensibilidad al prurito en la DA, como la IL-4. Estos factores promueven el prurito al interactuar con sus receptores (IL-31RA, TSLPR, NK-1R, IL-4Rα, respectivamente) expresados en las fibras C independientes de histamina que inervan la piel. Los factores derivados de queratinocitos (TSLP, sustancia P) también pueden promover la picazón indirectamente al activar las células inmunitarias Th2, lo que conduce a una mayor producción de IL-31, IL-4 e IL-13.

Finalmente, los bucles de retroalimentación que involucran a IL-4 e IL-13 contribuyen al prurito al inducir una mayor expresión de TSLP en los queratinocitos. La expresión generalizada de receptores de pruritógenos y citocinas tanto en los queratinocitos como en las fibras C cutáneas ilustra el potencial de esta interacción entre los queratinocitos, las células inmunitarias y el sistema nervioso periférico para provocar el prurito en la DA.

De forma resumida, podemos decir que los mediadores inmunes del prurito son: histamina (producida por mastocitos, basófilos y queratinocitos), que actúa por el receptor tipo 1, 3 y 4 de la histamina; **TSLP**, producida fundamentalmente por los queratinocitos y que actúa mediante dos receptores (TSLPR+ e IL-7Rα); **IL-33**, producida por queratinocitos y que actúa en ST2+ (supresor de tumorigenicidad, subunidad del receptor de IL-33) e IL-1RAcP (proteína accesoria del receptor de interleucina-1); **IL-31**, producida por las células Th2 y que actúan vía IL-31RA+ y OSMR (receptor de oncostatina M); **IL-4**, producida por las células Th2, e **IL-13**, producida por las células Th2 y basófilos. El receptor de IL-4 tipo 1 consta de IL-2Rγ e IL-4Rα y es activado por IL-4; el receptor de IL-4 tipo 2 consta de IL-13Rα1 e IL-4Rα y es activado tanto por IL-4 como por IL-13[8].

Evaluación del prurito

Para evaluar la intensidad de este prurito así como su respuesta al tratamiento solemos usar una escala visual de prurito (también llamada Numerical Rating Scale, NRS), que consiste en puntuar este de 0 a 10, donde 0 representa la ausencia de picor y 10 un prurito insoportable. Una alternativa más completa a esta escala sería el cuestionario ISS (Itch Severity Scale) pediátrico[10], que consta de siete preguntas y que mide bien este prurito, así como el cambio en el mismo.

Otro aspecto interesante es la perturbación del sueño y descanso nocturno que produce este picor. Habitualmente lo medimos de forma sencilla con un índice de 0 a 10, donde 0 representa que no existe alteración del sueño y 10 significa insomnio.

Ambos aspectos (prurito y alteración del sueño) están incluidos en el índice SCORAD (SCORing Atopic Dermatitis), que representa mucho mejor la afectación de la enfermedad que otros indicadores como el EASI (Eccema Area Severity Index), que mide solo aspectos físicos (eritema, edema, excoriación, liquenificación y extensión).

Tratamiento

En cuanto al tratamiento del prurito relacionado con la DA, podemos decir que consiste en el tratamiento de la DA en sí misma. Sin entrar en los cuidados básicos de la piel atópica (baños, hidratación, evitar irritantes, etc.), de forma esquemática y resumida, a nivel tópico seguimos empleando corticoides, inhibidores de la calcineurina (tacrólimus y pimecrólimus), así como antibióticos cuando existen signos de sobreinfección bacteriana. A nivel sistémico disponemos de corticoides e inmunosupresores no esteroideos como ciclosporina A, azatioprina o metotrexato. Los antihistamínicos disponibles actualmente, tan ampliamente prescritos, solo tienen utilidad en producir somnolencia cuando se busca sedación, o en el tratamiento de las comorbilidades alér-

© Editorial Glosa, S.L. Autorizado el uso en el ámbito académico o docente según lo previsto por la Ley de Propiedad Intelectual.

gicas. Afortunadamente, están apareciendo tratamientos nuevos y altamente efectivos en el tratamiento de la DA y en el control del prurito. En este momento disponemos de dos fármacos sistémicos nuevos con indicación y uso aprobado en edad pediátrica: dupilumab, un anticuerpo monoclonal que actúa inhibiendo la IL-4 y la IL-13, aprobado para niños mayores de 6 años y adolescentes y que se administra por vía subcutánea, y upadacitinib, un inhibidor de la JAK1, aprobado para adolescentes (niños > 12 años) y que se administra por vía oral a dosis de 15 mg/día. Estas nuevas moléculas parecen tener una gran eficacia en el control de la DA, con mejoría del prurito incluso tras la primera dosis de tratamiento en el caso del upadacitinib. Junto a estos fármacos, se han aprobado otros en adultos pero que posiblemente se vayan incorporando a nuestro arsenal terapéutico para tratar a niños, como tralokinumab (un inhibidor selectivo de la IL-13) o baricitinib, otro anti-JAK, que bloquea JAK1/2. En la tabla 1 se recogen los principales productos aprobados o en desarrollo para el tratamiento del prurito en la DA[6].

TABLA 1. Principales productos aprobados o en desarrollo para el tratamiento del prurito en la dermatitis atópica

Fármaco	Mecanismo de acción	Vía de administración	Comentario
Upadacitinib	Inhibidor de JAK1	Oral	Aprobado para el tratamiento de la DA moderada a grave en niños mayores de 12 años candidatos a tratamiento sistémico, a dosis de 15 mg/día
Baricitinib	Inhibidor de JAK1/2	Oral	No aprobado actualmente en edad pediátrica para la DA. Ensayos clínicos en desarrollo. Se ha usado *off-label* en niños de 2-18 años en otras patologías con dosis de 2-8 mg/día
Abrocitinib	Inhibidor de JAK1	Oral	En fase de ensayos clínicos. Pendiente de aprobación para el tratamiento de la DA moderada-grave en niños y adultos
Naltrexona	Antagonista receptor opioide-μ	Oral	No aprobado para el uso en niños. Puede usarse *off-label*
Dupilumab	Inhibidor de IL-4 e IL-13	Subcutánea	Aprobado para niños mayores de 6 años. Dosis según peso del paciente y edad. En niños entre 6 y 11 años, cuando pesan entre 15 y 60 kg, la dosis es de 300 mg en día 0 y día 15, y posteriormente 300 mg cada 4 semanas. En niños ≥ 60 kg, la dosis es de 600 mg en día 0 y posteriormente 300 mg cada 2 semanas. En adolescentes de menos de 60 kg la dosis es de 400 mg (día 0) y posteriormente 200 mg cada 2 semanas. Para peso ≥ 60 kg la dosis es 600 mg en día 0 y posteriormente 300 mg cada 2 semanas

Continúa

© Editorial Glosa, S.L. Autorizado el uso en el ámbito académico o docente según lo previsto por la Ley de Propiedad Intelectual.

TABLA 1. Principales productos aprobados o en desarrollo para el tratamiento del prurito en la dermatitis atópica. ***Continuación***

Fármaco	Mecanismo de acción	Vía de administración	Comentario
Tralokinumab	Inhibidor de IL-13	Subcutánea	En fase de desarrollo clínico (ensayos clínicos) en edad pediátrica
Lebrikizumab	Inhibidor de IL-13	Subcutánea	En fase de desarrollo clínico
Nemolizumab	Inhibidor de IL-31	Subcutánea	En fase de desarrollo clínico
Tezepelumab	Inhibidor de TSLP	Subcutánea	En fase de desarrollo clínico
Tradipitant	Inhibidor de la neurocinina 1	Oral	En fase de desarrollo clínico
Ominagan	Péptido antimicrobiano	Tópica	En fase de desarrollo clínico
Crisaborol 2 %	Inhibidor de la PDE4	Tópica	Aprobado en Estados Unidos para su uso en niños y adultos
Difamilast 1 %	Inhibidor de la PDE4	Tópica	En fase de desarrollo clínico
Tapinarof 2 %	Agonista receptor hidrocarburo arilo	Tópica	En fase de desarrollo clínico
Tofacitinib 2 %	Inhibidor de JAK3	Tópica	En fase de desarrollo clínico
Ruxolitinib 1,5 %	Inhibidor de JAK1/2	Tópica	En fase de desarrollo clínico
Delgocitinib	Inhibidor PAN JAK	Tópica	En fase de desarrollo clínico

DA: dermatitis atópica; JAK1: *Janus kinase* tipo 1; JAK1/2: *Janus kinase* tipo 1 y 2; JAK3: *Janus kinase* tipo 3; IL-4: interleucina 4; IL-13: interleucina 13; IL-31: interleucina 31; PDE4: fosfodiesterasa tipo 4; TSLP: linfopoyetina estromal tímica.

Puntos clave

- El prurito es un síntoma crucial en la dermatitis atópica que ocasiona una importante morbilidad, condicionando la vida del paciente y su entorno.
- Cada vez conocemos mejor el mecanismo por el que se produce y están apareciendo nuevos tratamientos que permiten controlarlo de forma óptima.

© Editorial Glosa, S.L. Autorizado el uso en el ámbito académico o docente según lo previsto por la Ley de Propiedad Intelectual.

Bibliografía

1. Odhiambo JA, Williams HC, Clayton TO, Robertson CF, Asher MI. Global variations in prevalence of eczema symptoms in children from ISAAC Phase Three. J Allergy Clin Immunol. 2009;124:1251-8.
2. Langan SM, Irvine AD, Weidinger S. Atopic dermatitis. Lancet. 2020;396:345-60.
3. Akiyama T, Carstens E. Neural processing of itch. Neuroscience. 2013;250:697-714.
4. Hoeck EA, Marker JB, Gazerani P, Andersen HH, Arendt-Nielsen L. Preclinical and human surrogate models of itch. Exp Dermatol. 2016;25:750-7.
5. Murota H, Katayama I. Exacerbating factors of itch in atopic dermatitis. Allergol Int. 2017;66:8-13.
6. Yosipovitch G, Berger T, Fassett MS. Neuroimmune interactions in chronic itch of atopic dermatitis. J Eur Acad Dermatol Venereol. 2020;34:29-50.
7. Oetjen L, Mack M, Feng J, Whelan TM, Niu H, Guo CJ, et al. Sensory neurons co-opt classical immune signaling pathways to mediate chronic itch. Cell. 2017;171:217-25.
8. Trier AM, Kim BS. Cytokine modulation of atopic itch. Curr Opin Immunol. 2018;54:7-12.
9. Roggenkamp D, Kopnick S, Stab F, Wenck H, Schmelz M, Neufang G. Epidermal nerve fibers modulate keratinocyte growth via neuropeptide signaling in an innervated skin model. J Invest Dermatol. 2013;133:1620-8.
10. Dauden E, Sánchez-Pérez J, Prieto M, Roset M. Validación de la versión española de la escala de intensidad del picor (Cuestionario Itch Severity Scale). Estudio PSEDA. Actas Dermosifiliogr. 2011;102:527-36.

© Editorial Glosa, S.L. Autorizado el uso en el ámbito académico o docente según lo previsto por la Ley de Propiedad Intelectual.

editorialglosa

P0013517